



烟台奇山医院肝癌外科消融 MDT 沙龙 临床应用支持分享

新年伊始，万象更新，2021年3月6日由烟台市奇山医院主办的“肝癌外科消融 MDT 沙龙”在美丽的沿海城市山东烟台圆满落下帷幕。此次活动以“发展超声消融，推动外科进步”为目的，诚邀各地区的多学科专家学者，针对肝癌治疗展开了探讨以及展望。

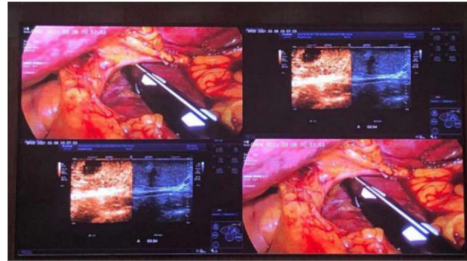
本次会议参会主要人员有烟台市奇山医院邹志强院长；浙江中医药大学附属第二医院颈胸、肿瘤外科、血管外科王奕主任；烟台毓璜顶医院肝胆外二科孙世杰主任；威海市中心医院肝胆外科、疝与腹壁外科崔夕军主任；滨州医学院烟台附属医院肝胆胰脾外科成雨主任；烟台市烟台山医院肝胆胰外科杨松竹主任；烟台市奇山医院刘友德主任医师；烟台市奇山医院医疗八科刘翔忠主任；烟台市奇山医院外科刘胜荣主任等；烟台、威海、滨州地区的各大肝胆外科及感染界的大咖云集烟台奇山医院，参加腹腔镜下肝脏肿瘤 MDT 的视觉盛宴！GE PDX 超声产品部总监李培培全程参加了本次活动，徐惠、周薇两位示卓安临床应用参与了术中示卓安的应用支持工作。

会议现场（下图）

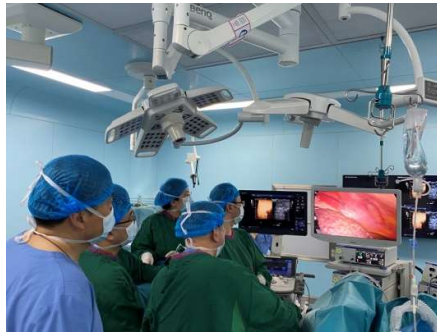



会议现场手术实时转播（下图）



手术室现场（下图）



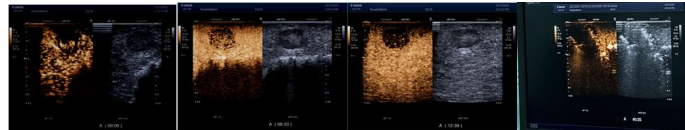
会议开始前一天刘胜荣主任邀请王奕主任完成三台肝癌腹腔镜下微波消融手术，手术期间王奕主任向在场的奇山医院医生详细介绍了示卓安超声造影剂在介入手术中的价值。会议当天王奕主任进行了两台肝癌腹腔镜下微波消融手术的现场直播演示，同时与会议现场紧密互动，介绍手术的过程并做了详细的疑难点解答。

手术过程中，通过示卓安超声造影剂对肝内病灶定性诊断、确定病灶边界、对病灶与周围血管及脏器位置关系做了全面评估，引导术者进行穿刺活检针及微波消融针准确定位进针，利用示卓安独有的枯否相进行全肝多切面的扫描，发现了术前多种影像学检查未能确定的病灶，并及时给予治疗，确保了患



者的预后。在肝内多个病灶完成微波消融治疗术后即刻进行消融治疗的疗效评估，保证了为整个手术过程提供了保证。

病例：患者女性，63岁，乙肝肝硬化，肝癌TACE术后复发，经过多学科讨论，决定行外科腹腔镜下微波消融手术。术中通过超声二维+超声造影确认肿物位置边界，造影模式下穿刺活检取材+微波消融治疗，术后超声造影评估疗效。



王奕主任给予了示卓安高度评价，认为示卓安是介入治疗术中必不可少、无可替代的超声造影剂，示卓安超声造影剂显影时间长，让术者有足够的时间完成病灶定位、引导多结节穿刺活检及消融治疗后疗效评估，为腹腔镜下微波消融手术保驾护航。

示卓安超声造影剂可以匹配高中低端超声设备，均有优异声像图表现；高MI成像稳定性好，微泡不易被破坏；穿透力好，深部病灶不被遗漏；独有枯否期影像窗口，便于检测小病灶和多发病灶，在介入消融术流程中发挥了极大价值。

PDx Ultrasound Modality Team

供稿人：徐惠